VÍA INTRAÓSEA

EVA PUEBLA NICOLÁS

HISTORIA DE LA VÍA INTRAÓSEA

- IO se ha utilizado durante 65 años como un método alternativo y seguro a la IV
- Hay publicaciones de 4000 pacientes adultos tratados durante la Segunda Guerra Mundial
- El acceso IO se perdió durante 40 años, al no existir los servicios de emergencia
- Se redescubrió en 1985 por James Orlowski
- Se estableció como estándar en Advanced Life Support Pediátrico
- Recientemente se ha incluido en las revisiones cínicas de la AHA y ERC

OPCIÓN MÁS ADECUADA CUANDO LA VÍA VENOSA ES DIFÍCIL O IMPOSIBLE

¿ES DOLOROSO EL ACCESO INTRAÓSEO?

La distensión del compartimento medular produce dolor

LIDOCAÍNA

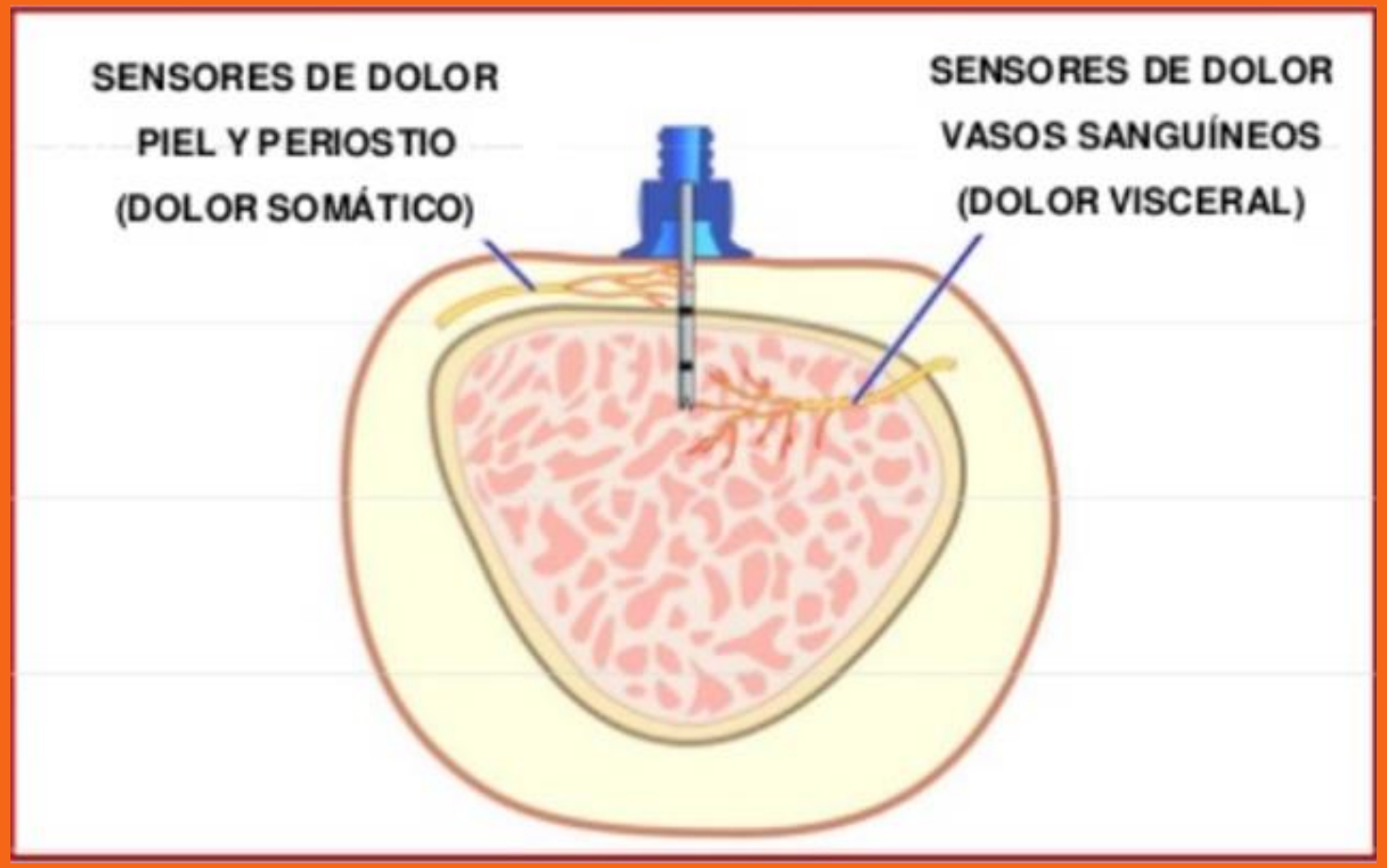

INFUSIÓN MEDICACIÓN

- Mismos fármacos que vía intravenosa
- Mismas dosis IO / IV
- Precaución con infusiones de larga duración de drogas citotóxicas, como el suero salino hipertónico

INFUSIÓN DE MEDICACIÓN INTRAÓSEA

VELOCIDAD DE FLUJO

- Con una bolsa de presión o bomba de perfusión, los niveles de flujo son similares a los IV
- Administrar antes de la infusión un bolo de 10 ml de suero fisiológico

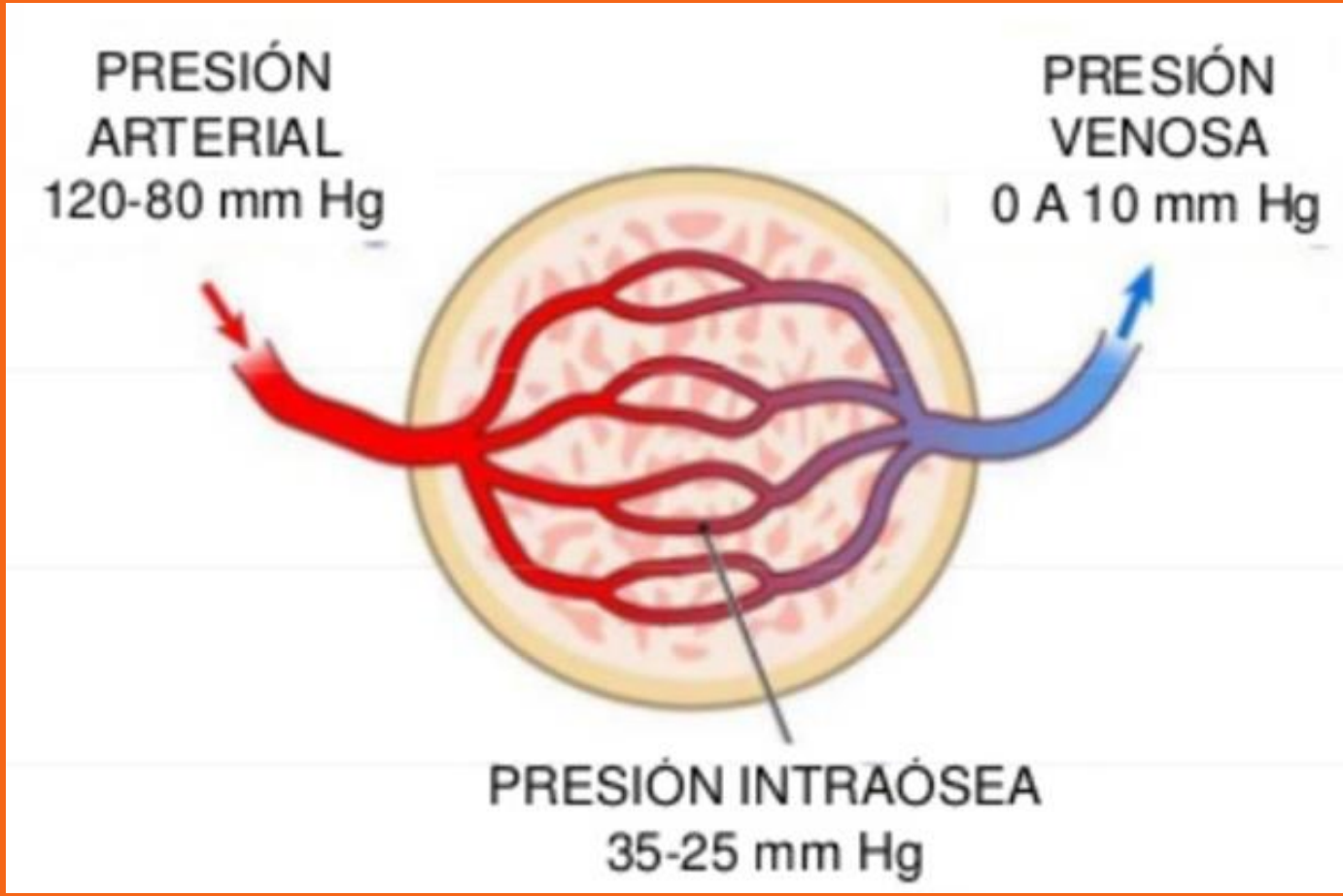

INFUSIÓN DE MEDICACIÓN INTRAÓSEA

- Acceso tibial: similar a un catéter de 20G
- Acceso humeral: similar a un catéter de 16G

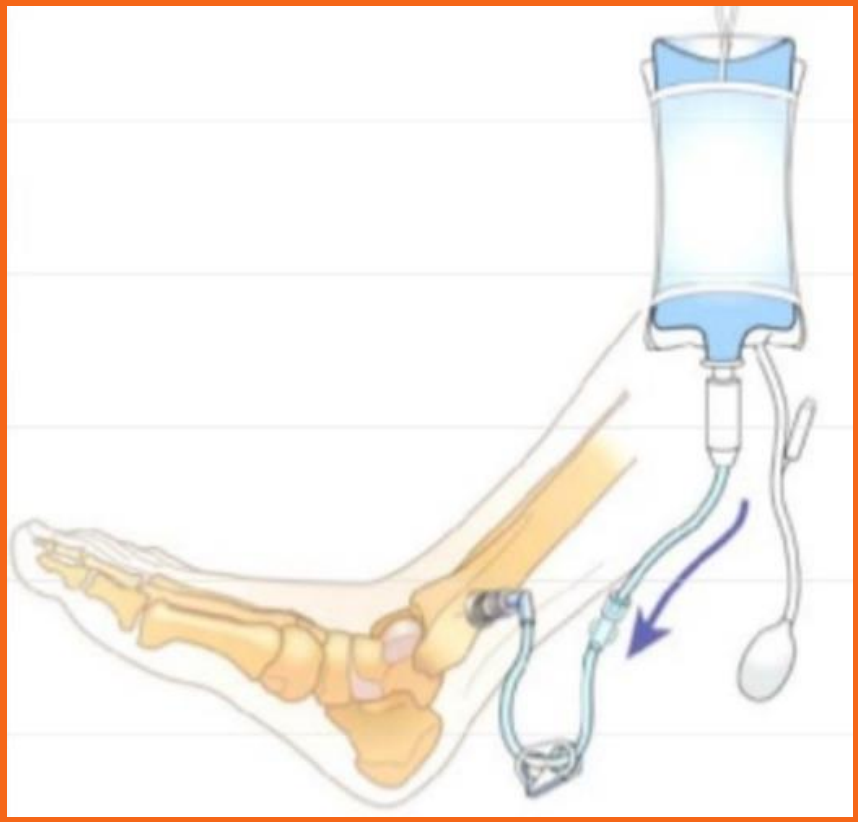

INDICACIONES

- Atrapados
- Alteraciones del nivel de consciencia
- Compromiso respiratorio
- Shock
- Inestabilidad hemodinámica
- RCP
- Quemados
- Politraumatizados
- Emergencias y catástrofes

INDICACIONES

- Primera opción en vías de acceso difícil en el medio extrahospitalario
- Tanto en adultos como en pediatría

CONTRAINDICACIONES

- Hueso fracturado
- Hueso previamente puncionado
- Huesos extremidades inferiores en traumatismo abdominal grave
- Procedimientos ortopédicos previos cerca del lugar de inserción
- Alteraciones óseas
- Incapacidad para localizar el punto de inserción o excesivo tejido

PRECAUCIONES

- 24 horas
- Técnica aséptica
- Autopreotección

COMPLICACIONES

- Fractura
- Síndrome compartimental
- Extravasación
- Osteomielitis
- Rotura del catéter

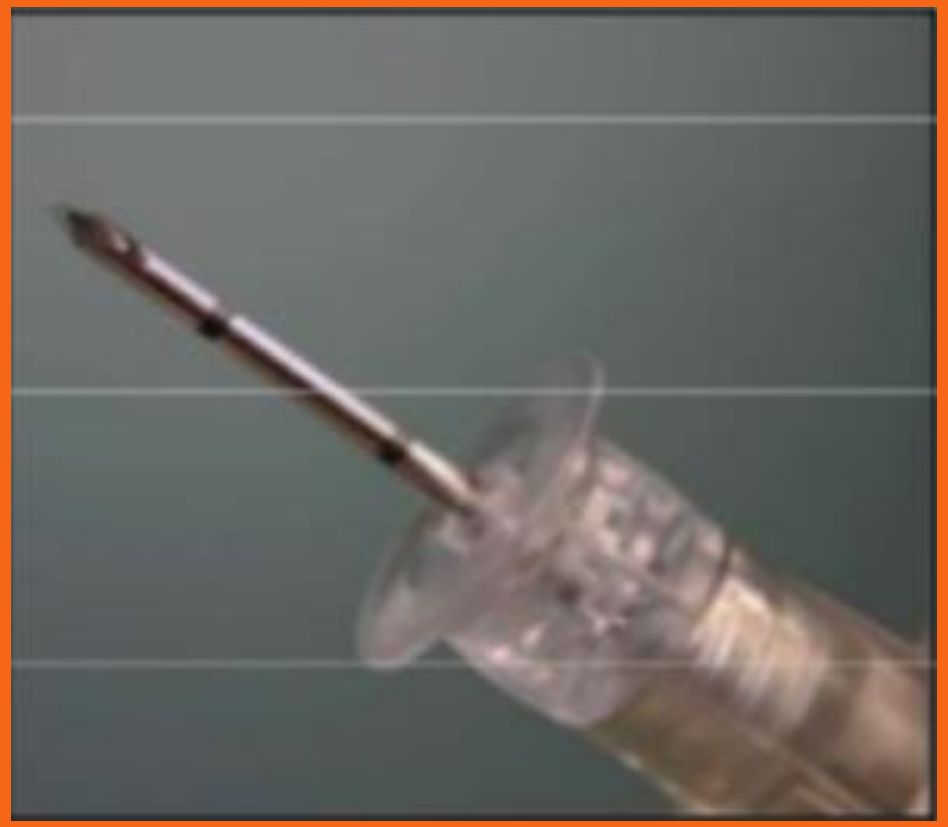

COMPLICACIÓN POSIBLE: ROTURA DEL CATÉTER

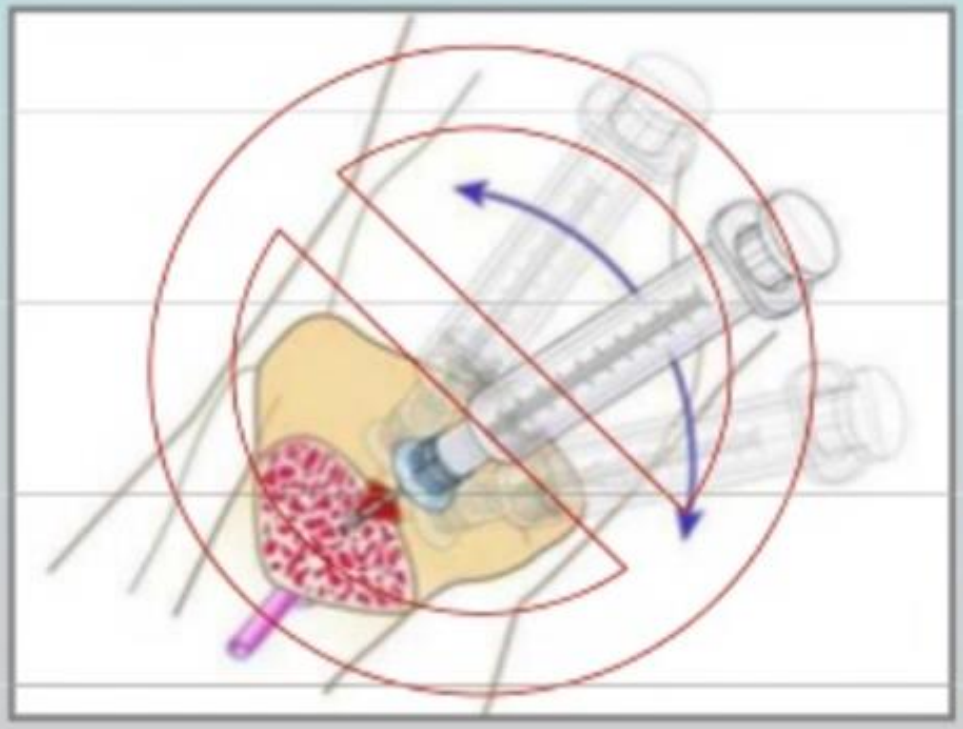

No extraer con oscilaciones

Extraer con pinzas o alicates perpendicularmente

VENTAJAS

- Facilidad para aprender la técnica (intuitivo)
- Rapidez (30 – 60 segundos)
- Alto porcentaje de éxitos
- Posibilidad de administrar cualquier fármaco (líquidos, sangre o fármacos)
- Escasas complicaciones
- Mejora la práctica clínica: salva vidas
- Fácil de mantener (competencia y equipo)

ANATOMÍA DEL ACCESO INTRAÓSEO

- La cavidad medular de los huesos largos está ocupada por capilares sinusoides
- Drenan a un gran seno venoso central que no se colapsa por el shock
- ACCESO VASCULAR INSTANTÁNEO

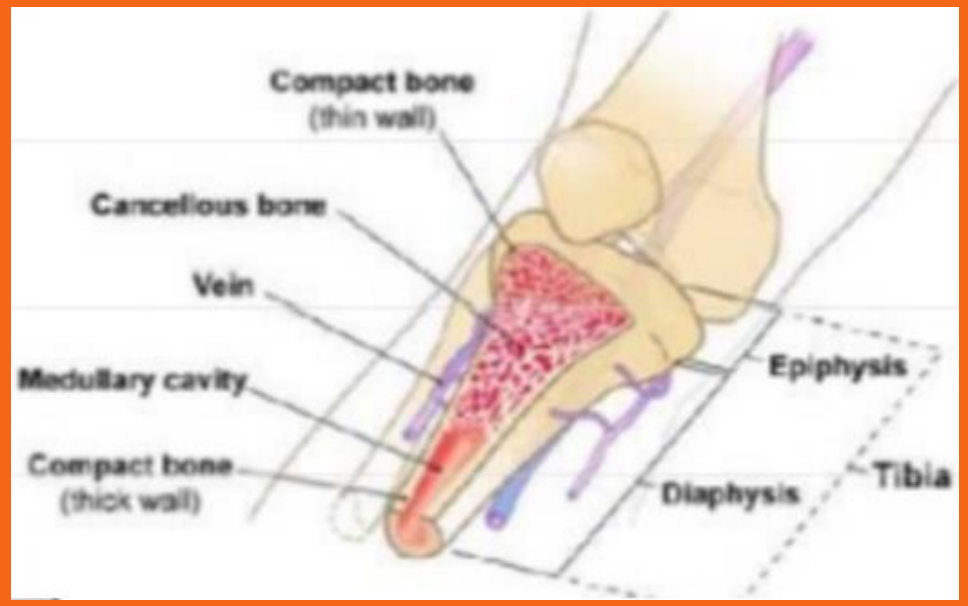

ANATOMÍA DEL ACCESO INTRAÓSEO

TIBIA PROXIMAL

0 – 6 AÑOS
A 2 cm medial y a 2 cm distal de la tuberosidad tibial

TIBIA DISTAL

1 – 2 cm proximal a la base del maléolo interno

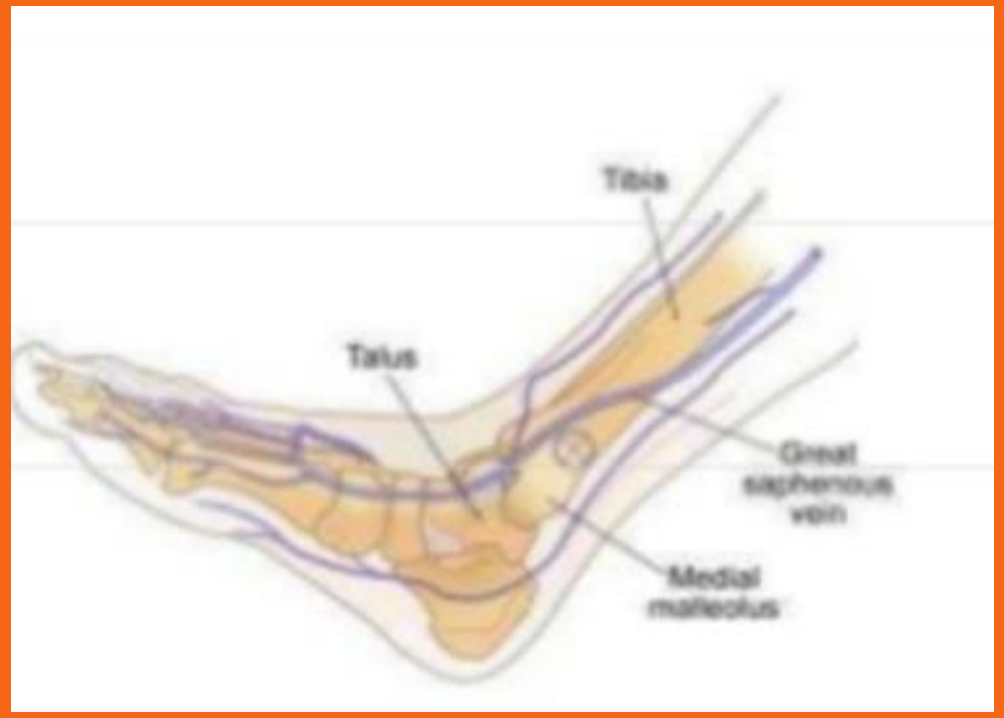

TIBIA DISTAL

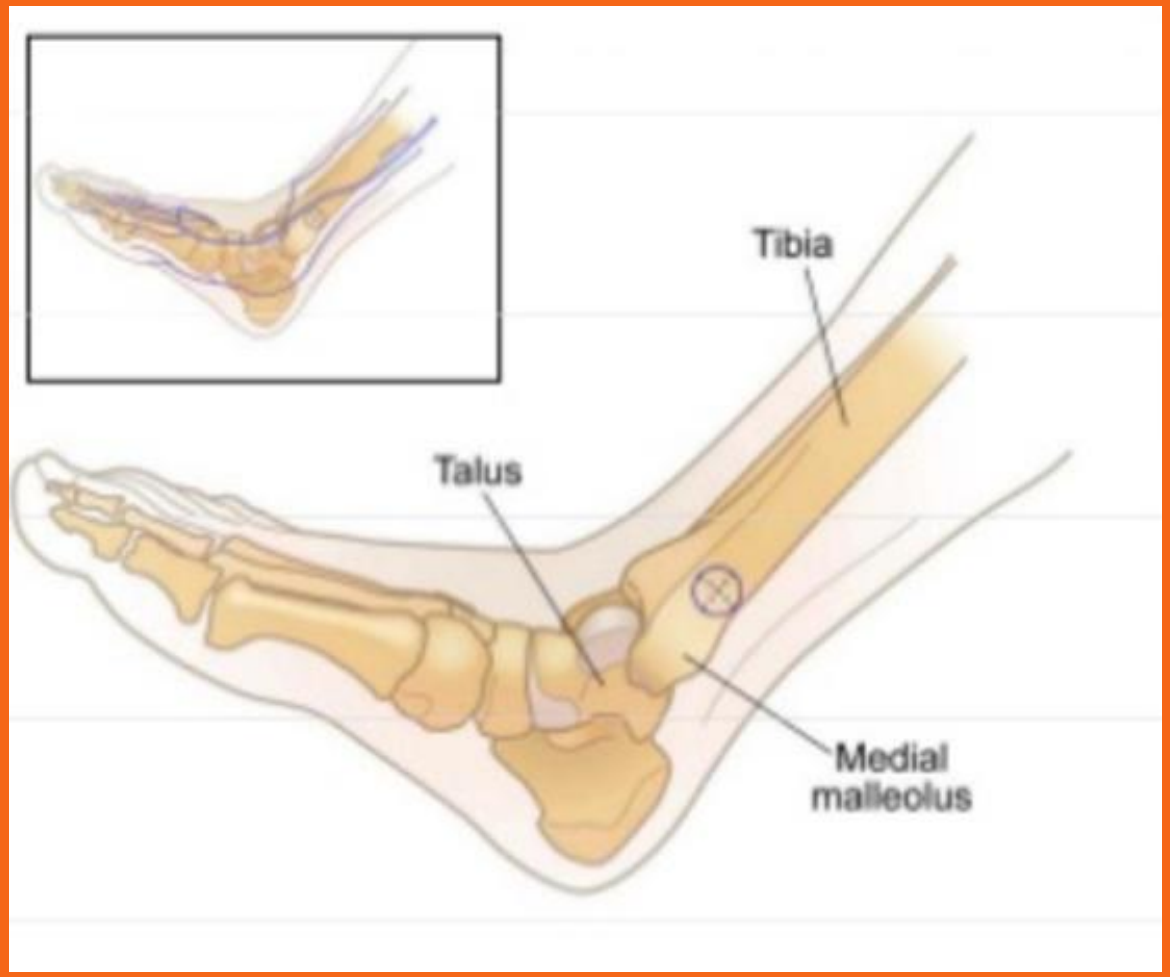

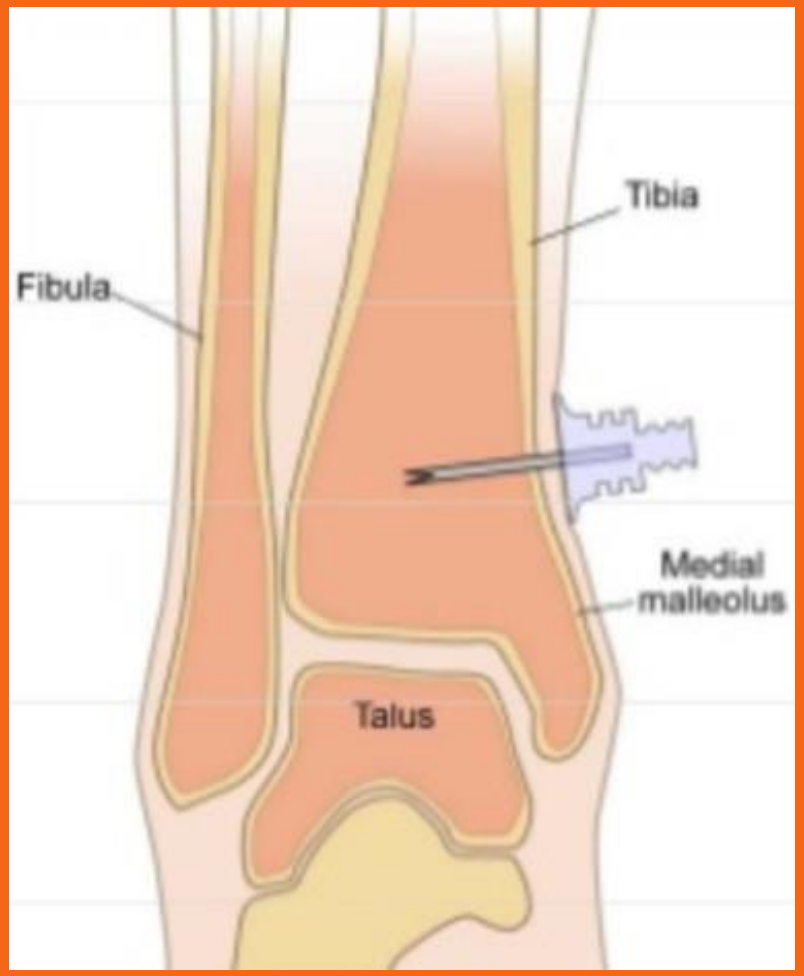

DISPOSITIVOS INTRAÓSEOS

AGUJA DE COOK

DISPOSITIVOS INTRAÓSEOS

PISTOLA BIG

Profundidad de penetración del fiador en el hueso:

Niños (0 a 6 años):

MESETA TIBIAL	1 a 1,5 cm:
MALEOLO INTERNO TIBIAL	0,75 a 1 cm.

Niños (6-12 años)

MESETA TIBIAL	1.5 cm.
TIBIA DISTAL	1 cm.
CABEZA DEL HÚMERO	1,5 cm.

DISPOSITIVOS INTRAÓSEOS

SISTEMA EZ-IO

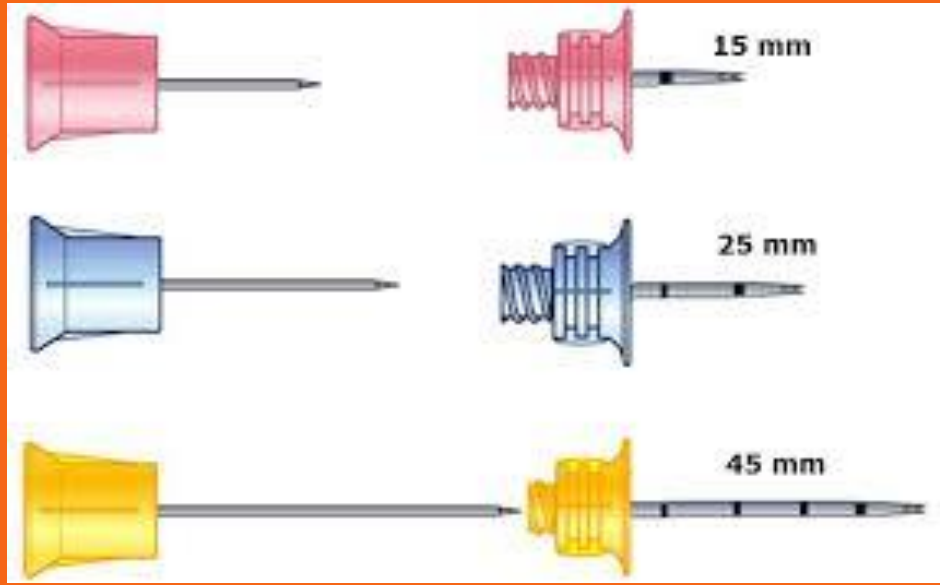

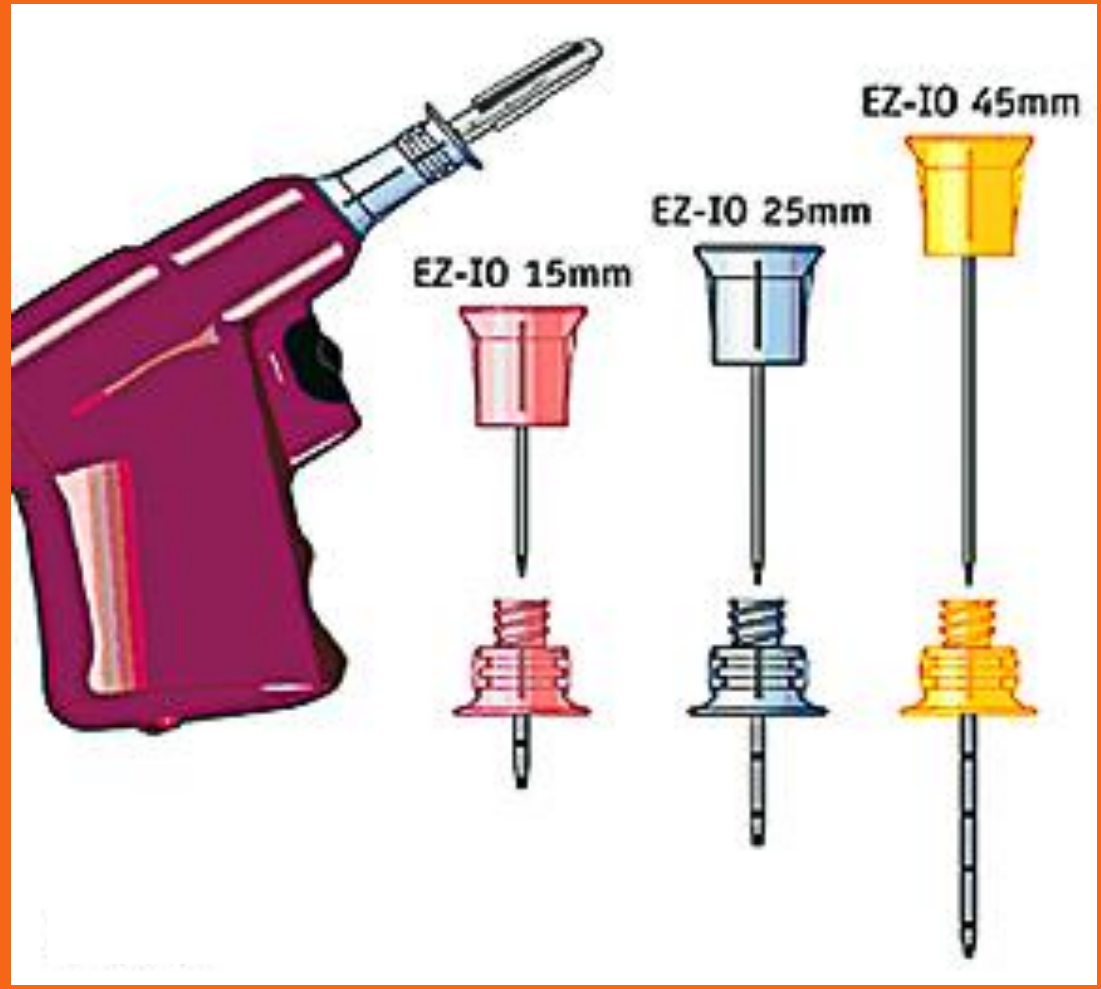

Profundidad de penetración del fiador en el hueso:

Adultos:	**1 - 2.5 cm**
Niños:	**0.5 - 1.5 cm**

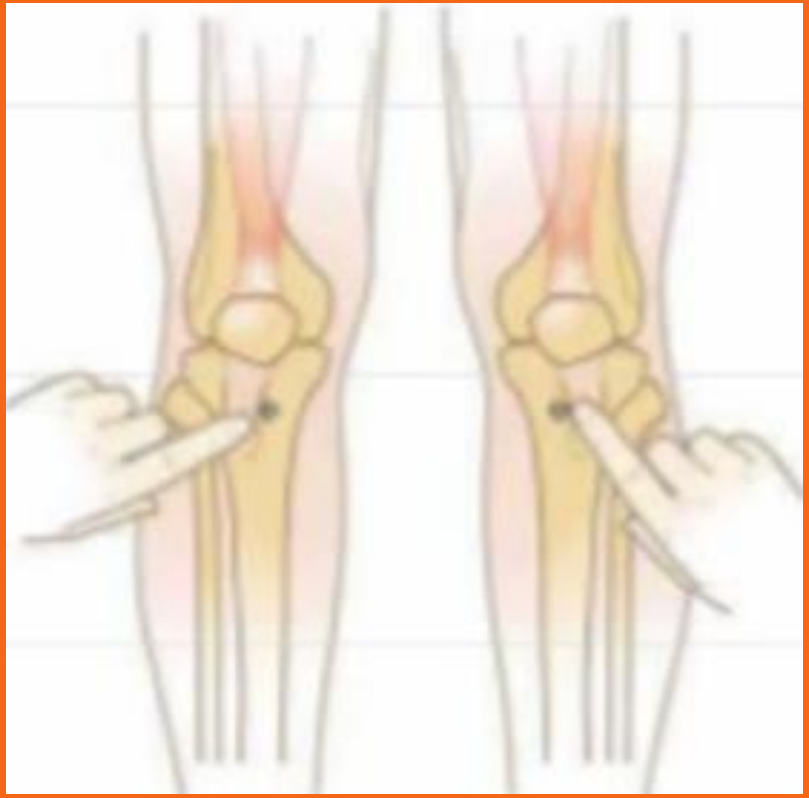

EXTRACCIÓN DEL CATÉTER

Mantener un ángulo de 90º
Rotar en el sentido de las agujas del reloj
Tirar

EXTRACCIÓN DEL CATÉTER

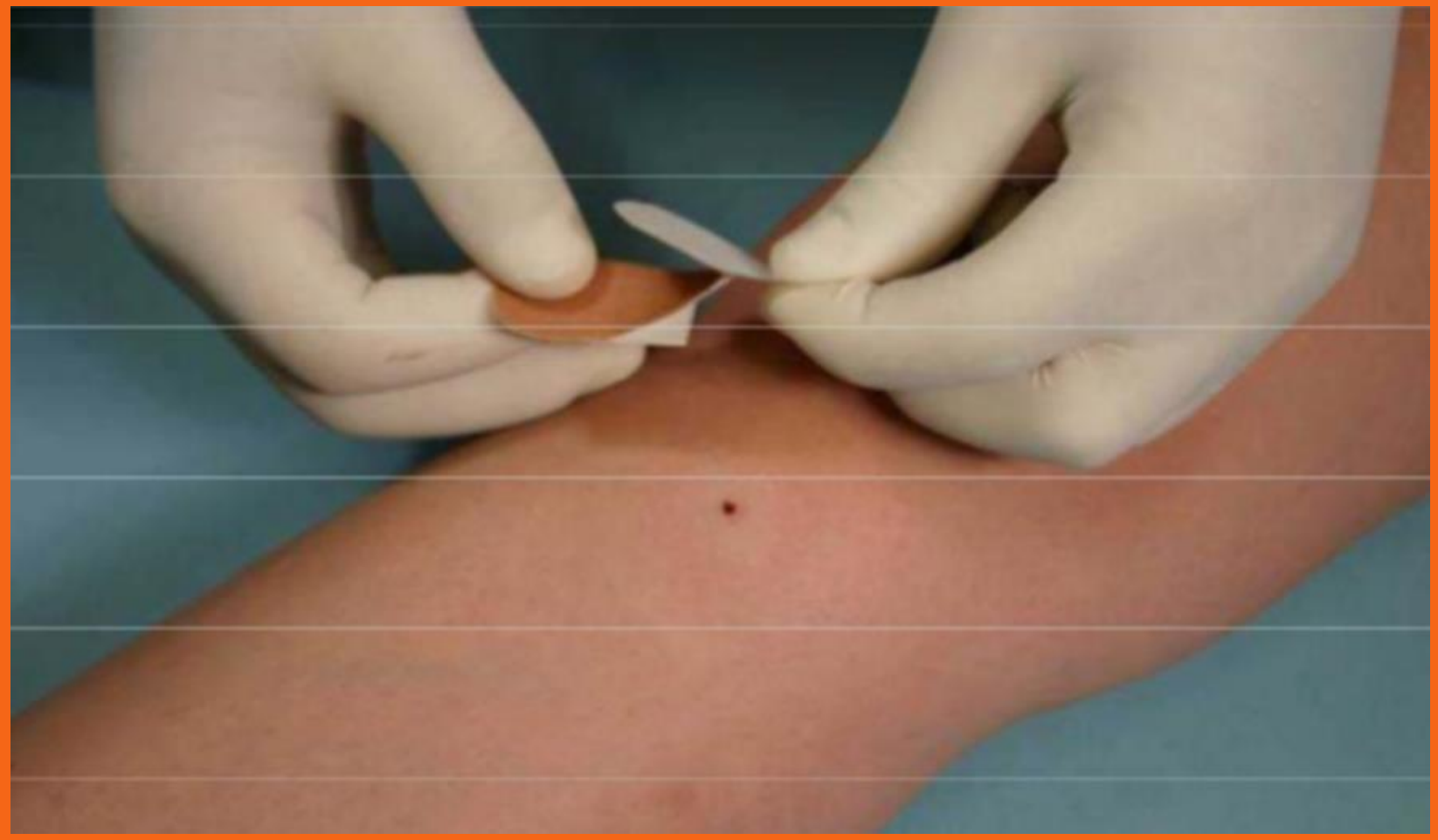

VÍA INTRAÓSEA

EVA PUEBLA NICOLÁS